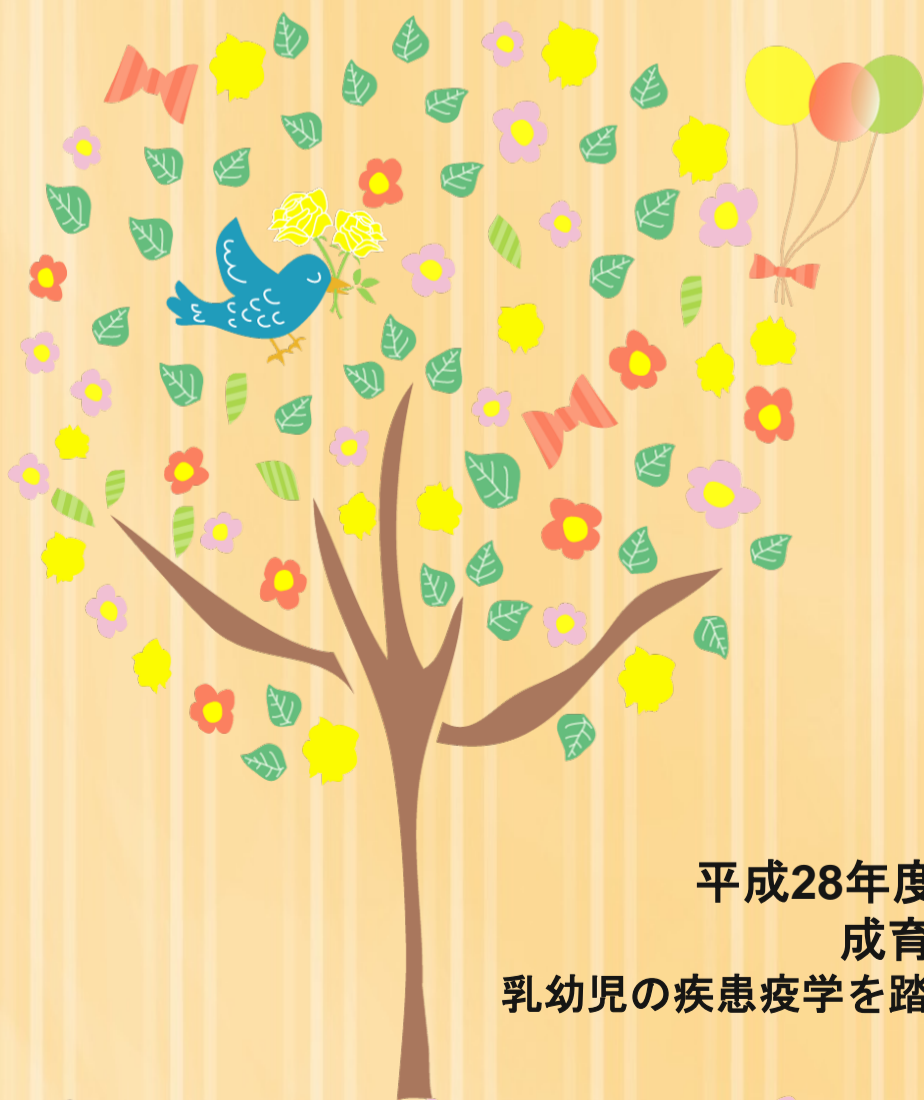

# 先天性股関節脱臼予防と 早期発見の手引き

—赤ちゃんの健やかな成長のために—



平成28年度 日本医療研究開発機構研究費  
成育疾患克服等総合研究事業  
乳幼児の疾患疫学を踏まえたスクリーニング等の効果的实施に関する研究







## この「手引き」を作成するに至った経緯

先天性股関節脱臼の発生は予防啓発など先人の努力や、乳児健診の実施などにより、1970年代以前との比較では10分の1以下に激減してきました。

しかし疾患の減少とともに関心が薄れ、近年では診断が遅延して歩行開始後に股関節脱臼と診断され治療に難渋する例が全国的にみられるようになり、日本小児整形外科学会による平成23年4月から2年間の全国実態調査では、歩行開始後に診断される例が年間100例近くある状況が明らかになりました。

このような事態を受けて、日本整形外科学会と日本小児整形外科学会では、妊産婦への予防啓発を目的とした「先天性股関節脱臼予防」パンフレットを作成しました。

この「手引き」は、一般の方と助産師、保健師向けに「股関節脱臼の予防」と「早期発見」のポイントをわかりやすく解説したものです。



# 日本整形外科学会・日本小児整形外科学会

## \* 先天性股関節脱臼の予防には生まれてからの赤ちゃんの扱い方が大切です！

「先天性股関節脱臼」は脚の付け根の関節がはずれる病気です。

その発生は1000人に1～3人程度でまれな病気ですが、生まれてからの抱き方や衣服など、赤ちゃんの扱い方を注意することにより発生をさらに減少させ、悪化を防止することができます。

以下の1)～5)のうち、複数の項目があてはまる場合はとくに正しい扱い方を心がけ、必ず3～4か月の健診を受けるようにしましょう。

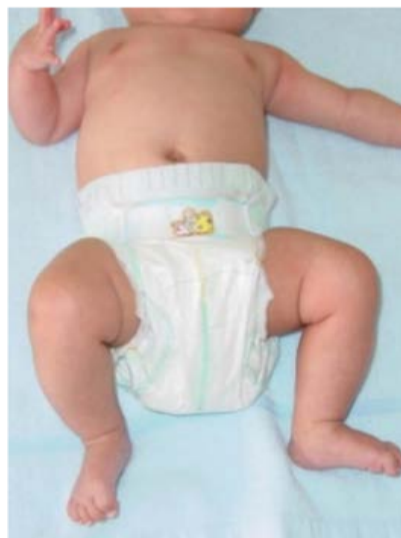- 1) 向き癖があり反対側の脚がM字型開脚とならない
- 2) 女児（男児より関節が柔らかいため）
- 3) 家族に股関節の悪い人がいる
- 4) 逆子（骨盤位）で生まれた
- 5) 寒い地域や寒い時期（11月～3月）に生まれた  
（脚を伸ばして衣服でくるんでしまうため）



# M字型開脚

赤ちゃんの脚は、両膝と股関節が十分曲がったM字型に開いてよく動かしているのが好ましく自然な状態です（図1）。

図1 好ましい姿勢



両脚をM字型に曲げて開き、よく動かしている

いつも顔が同じ方を向いている「向き癖」の多くは心配ありませんが、向いている側に体が捻じれ向き癖の反対側の脚が立て膝となったり、脚が内側に倒れた姿勢（図2-a）や伸ばされた姿勢（図2-b）になったりすると脱臼を誘発することがあります。

図2 向き癖と脚の非対称肢位

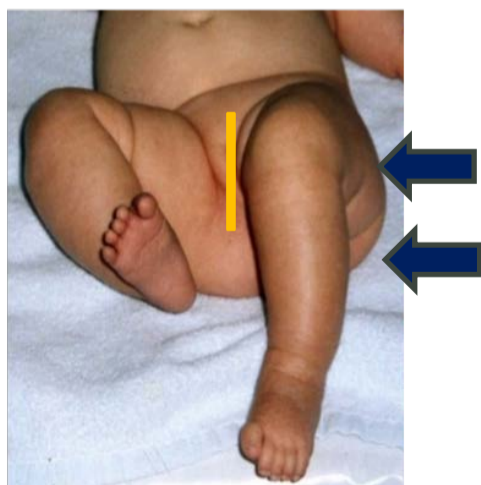


図2-a 右への向き癖：左脚が立て膝～内倒れになっている  
左側股関節の開きに注意して下さい

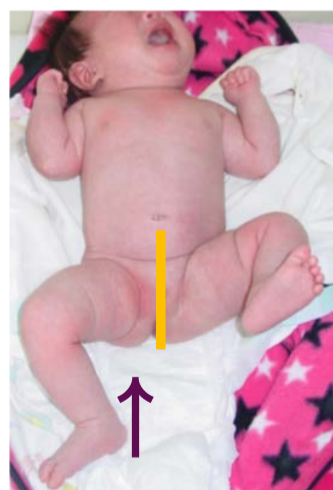


図2-b 左への向き癖：右側の鼠径皮膚溝（脚の付け根のしわ）は深く長く、しわ周辺皮膚の発赤がみられ、右脚は伸ばされM字型開脚になっていない  
右側股関節の開きに注意して下さい

# 一次の点に注意しましょうー

仰向けで寝ている時は、M字型開脚を基本に自由な運動を！

両膝と股関節を曲げてM字型に開脚した姿勢を基本として、自由に脚を動かせる環境をつくりましょう。

両脚を外から締めつけて脚が伸ばされるような、きついオムツや衣服はさけましょう。

抱っこは；正面抱き「コアラ抱っこ」をしましょう！

赤ちゃんを正面から抱くと、両膝と股関節が曲がったM字型開脚でお母さん（お父さん）の胸にしがみついた形になります。

この抱き方は、あたかもコアラが木につかまった形であることから「コアラ抱っこ」と呼ばれています。

両膝と股関節がM字型開脚となる「正面抱き用の抱っこひも」の使用も「コアラ抱っこ」になります（図3）。

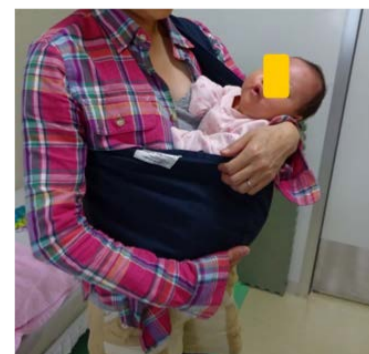
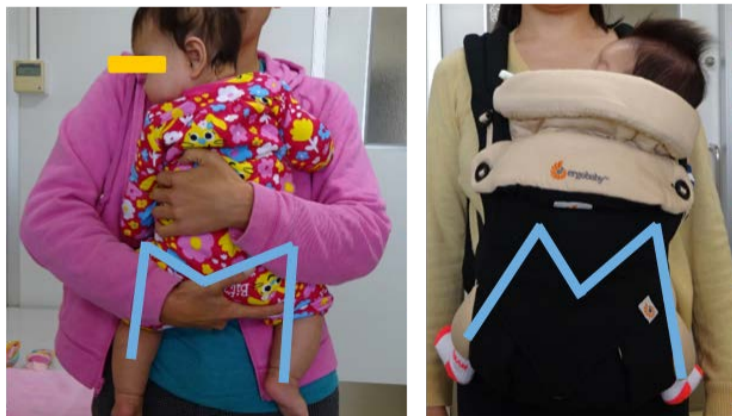横抱きは脚が伸ばされやすく、開脚しない横抱きのスリングは両脚が伸ばされる危険もあり注意が必要です（図4）。



図3 コアラ抱っこ



図4 横抱き



向き癖は多くの赤ちゃんにみられ、3か月を過ぎると自然に改善します。向き癖方向と反対側の脚が立て膝姿勢になっていたり、一方の脚が伸びた状態で開脚にならなかつたりする場合は注意しましょう。

## 向き癖への対応！

### 母親の寝る側とベッドの位置

赤ちゃんの向きにくい側に母親が寝る。ベッドの位置を向きやすい側を壁側にして寝させる（図5-a）。

### 横抱きの注意

右の向き癖の場合、母親の左側に児の頭部がくる横抱きの時間をできるだけ避ける（図5-b）。右利きの母親はこの抱き方の時間が長く、児は母親側【右】を向きやすい。

### 寝かせ方の注意

向き癖側の頭から身体までをバスタオルやマットを利用して少し持ち上げる（図6）などの対応があります。それぞれの赤ちゃんにあった方法を工夫してみましょう。

図5 向き癖のチェックポイント

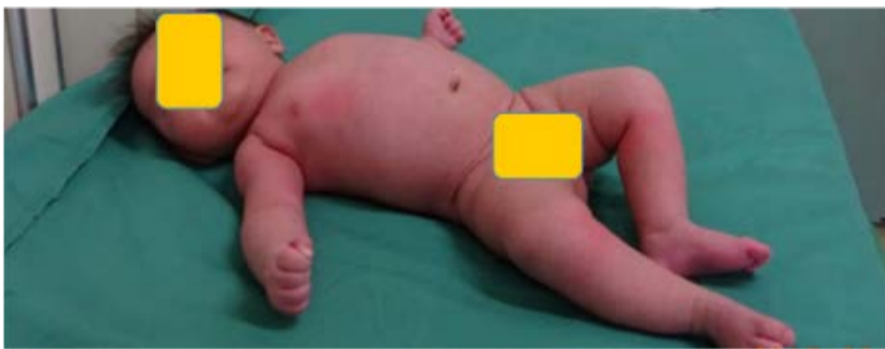

図5-a 寝ている位置

右利きの母親は児の右側に寝ることが多く、児は右を向きやすい。頭側が壁側になっていないか！

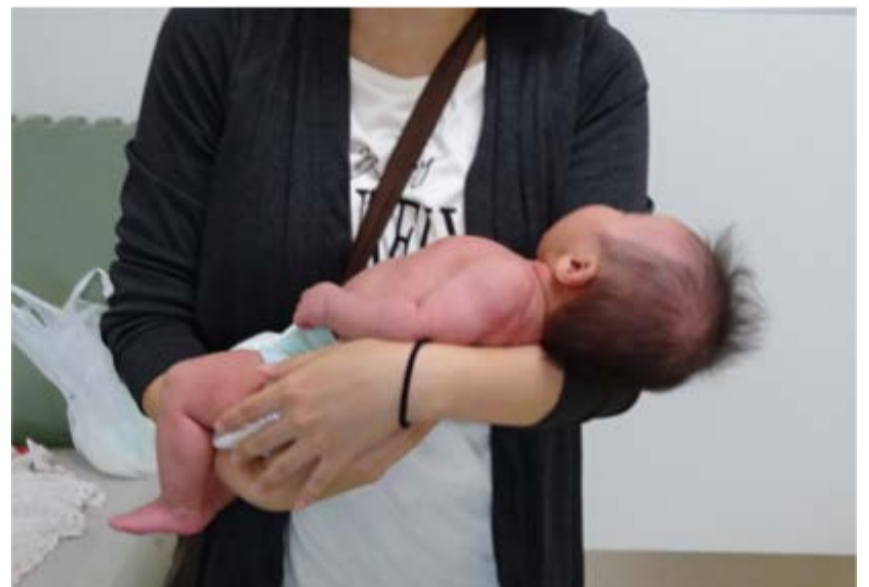
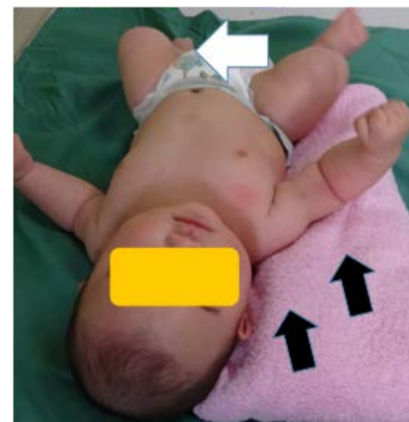
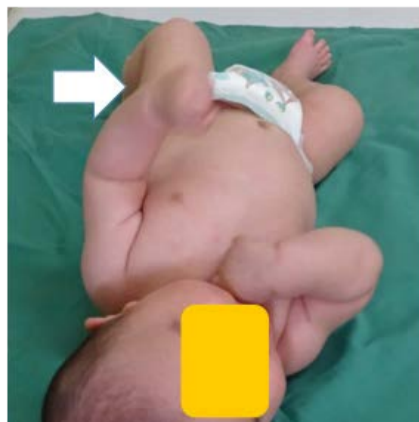図5-b 抱き方

右利きの母親は児の頭部を左腕で保持することが多い

図6 寝かせ方



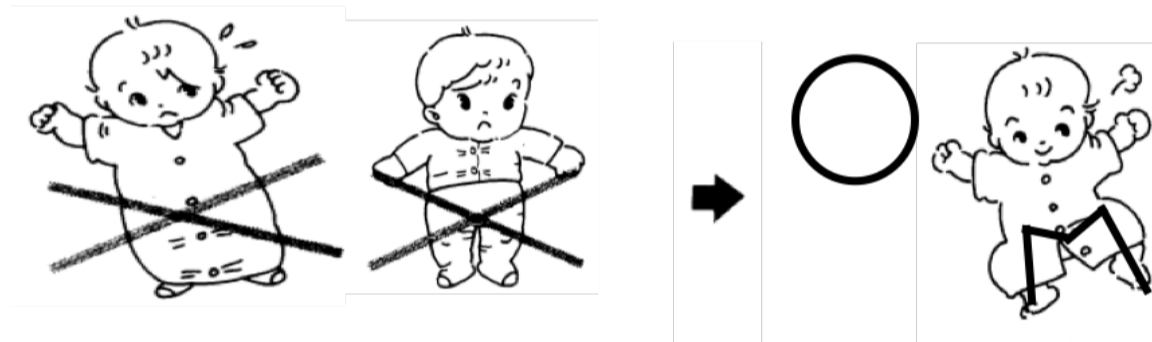
右への向き癖の場合、右側の頭～身体を少し持ち上げて斜めにして、左脚が外側に開くように工夫する

## オムツの当て方等のポイント

オムツを厚くして股関節を開いた状態に固定するのではなく、赤ちゃんの両脚の動きを妨げないようにすること、従って衣服も両脚の動きを妨げないことが重要となります(図7)。

脚の動きを妨げると股関節の骨の発育にも影響する場合があります、臼蓋形成不全と呼ばれる状態になって、成人になってから股関節痛が発症する可能性もあります。多くの臼蓋形成不全も両脚の動きを妨げないことで予防できます。

図7 両脚の自由な動きを妨げない衣服



両脚をM字型に曲げる余裕がある衣服にしましょう  
寒い時期に脚を伸ばして衣服でくるむと脱臼が生じやすくなります

## 予防のポイント

先天性股関節脱臼と呼ばれ、その病名から生まれつき股関節が脱臼していると思われていますが、生まれた時に脱臼している例は少なく、脱臼準備状態から生まれてからの要因によって著しく影響を受け、脱臼へ増悪する疾患です。

生まれてから脱臼になりやすい要因として、脚を伸ばして動きを妨げる衣服や抱き方、出生時季節（寒い時期）の影響、育児の文化や風習があげられ、生まれてすぐからの扱い方で多くは予防ができる疾患です。

特に向き癖があり顔が向いた方向に体が捻れ、反対側の脚が立て膝の状態となり股関節に開きの悪さのみられる例では、早期から向き癖への対応が重要です。



# 早期発見のポイント

赤ちゃんがあおむけに寝た状態で、M字型開脚となり自由に両脚を動かしているか見てください。向き癖の反対側の脚が常に立て膝の状態になっていたり、伸びた状態になったりしていれば股関節が開きにくくなっている場合があります。

股関節の開きが悪い側の鼠径部（脚の付け根）の皮膚に発赤がみられたり、鼠径部皮膚のしわが深く長くなったりして左右で差がみられることもあります。

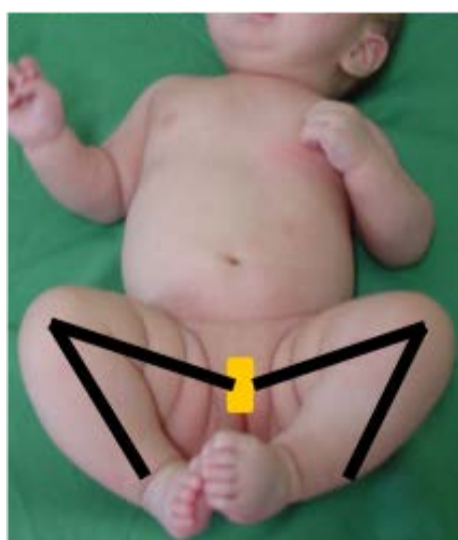早期から抱き方や向き癖に注意して下さい。

予防と早期発見・早期治療が大切で、3～4か月健診で脱臼をスクリーニングし診断治療を開始すれば、多くは問題なく治ります。

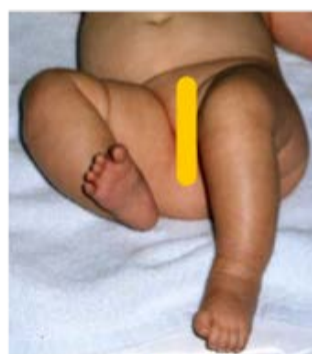図8 早期発見のポイント



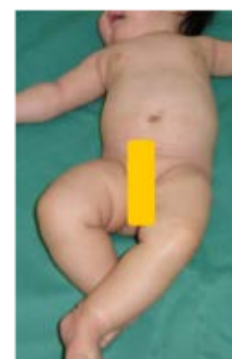向き癖反対側の脚が常に立て膝や伸びた状態



M字型開脚

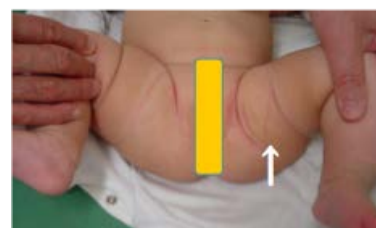

右向き癖があり左側の脚が立て膝となっている



右向き癖があり左側の脚が伸びている

左側股関節の開きに注意して下さい  
鼠径皮膚溝非対称にも注意しましょう



左側脚の付け根のしわが深くて長い

\* 1か月と3~4か月頃の健診でチェックを受け、異常を疑われた場合は整形外科を受診することになりますが、ご家族の気づきも大切です。気になる点がある時はいつでも整形外科を受診して下さい。

女兒で家族（特に母親、姉）に股関節の悪い人がいる、あるいは胎内で骨盤位（逆子）だった場合には念のため整形外科でチェックを受けましょう。

### <是非ご覧ください>

・ 先天性股関節脱臼予防パンフレットは日本小児整形外科学HP <http://www.jpoa.org/>の公開資料に掲載されており、どなたでもダウンロード可能です。

・ 一般向け予防と早期発見のアニメーション動画。

「赤ちゃんの病気、股関節脱臼」で検索できます。

<http://shirumirumamoru.info/sickness/video02.html>

赤ちゃんの病気

股関節脱臼

検索





平成28年度日本医療研究開発機構研究費成育疾患克服等総合研究事業  
乳幼児の疾患疫学を踏まえたスクリーニング等の効果的实施に関する研究

研究代表者 東京大学 岡 明  
分担研究者 信濃医療福祉センター 朝貝芳美

