

乳児健康診査における股関節脱臼 一次健診の手引き

—推奨項目の診かたと二次検診への紹介—

平成27年度 日本医療研究開発機構研究費 成育疾患克服等総合研究事業
乳幼児の疾患疫学を踏まえたスクリーニング等の効果的实施に関する研究



この「手引き」を作成するに至った経緯

先天性股関節脱臼の発生は予防啓発など先人の努力、そして今日では全国の小児科医による乳児健診実施などにより、1970年代以前との比較では10分の1以下と激減してきました。

しかし疾患の減少とともに地域の健診体制の脆弱化は避け難く、近年では診断が遅延して歩行開始後に股関節脱臼と診断され治療に難渋する例が全国的にみられるようになりました。

日本小児整形外科学会Multi Center Study委員会による平成23年4月から2年間の全国実態調査では、歩行開始後に診断される例が年間100例近くあり、そのうち多くの例は健診を受けているのに診断に至らなかったという深刻な状況が明らかになりました。

このような事態を受けて、日本整形外科学会と日本小児整形外科学会では、まず、妊産婦への予防啓発を目的とした「先天性股関節脱臼予防」パンフレットを作成しました。

次に、小児科医による股関節一次健診の精度向上と二次検診への円滑な移行を目標として「乳児股関節健診推奨項目と二次検診への紹介」を作成し、できるだけ主観の入りにくい統一された項目を用いて一次健診スクリーニングが実施されることをめざしました。

この「手引き」は、乳児の股関節一次健診を行う小児科医が「乳児股関節健診推奨項目と二次検診への紹介」を正しく理解し有効に利用できるよう、その内容をわかりやすく解説するものです。



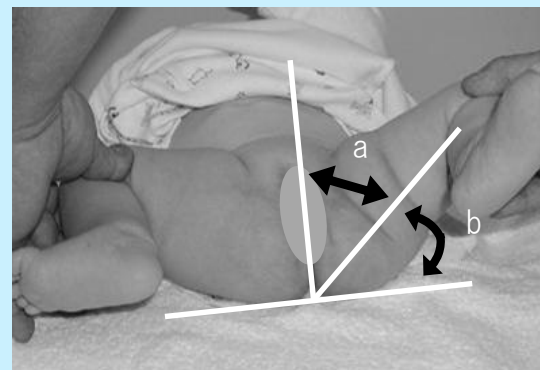
乳児股関節二次検診への紹介基準

日本整形外科学会・日本小児整形外科学会

1 推奨項目

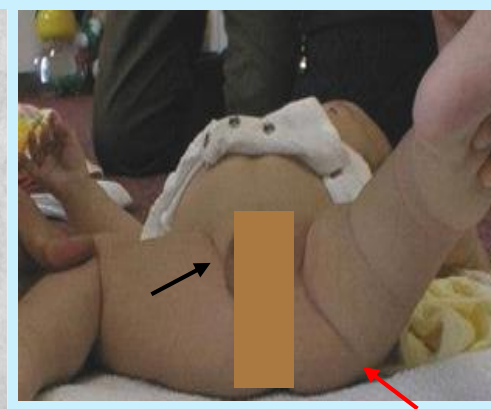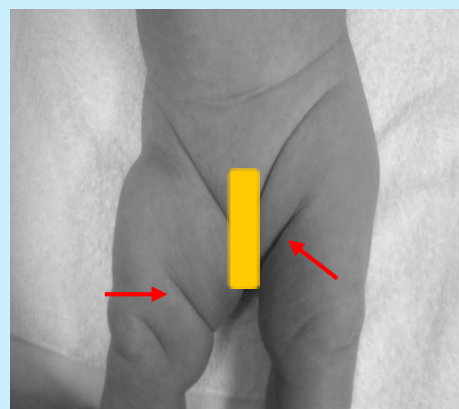
①股関節開排制限（開排角度）

開排制限の診かた：股関節を90度屈曲して開く。
開排角度（右図のa）が70度以下、すなわち
開排制限角度（右図のb）が20度以上の時に陽性とする。



②大腿皮膚溝または鼠径皮膚溝の非対称

大腿皮膚溝の位置、数の左右差、
鼠径皮膚溝の深さ、長さの左右差に注意
(←) 生理的な皺
(←) 異常な皺



③家族歴：血縁者の股関節疾患

④女兒

⑤骨盤位分娩（帝王切開時の肢位を含む）

二次検診への紹介について

①股関節開排制限が陽性であれば紹介する

または②、③、④、⑤のうち2つ以上あれば紹介する

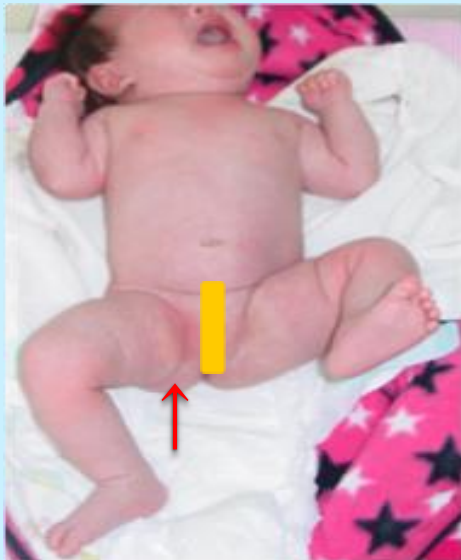1-① 股関節開排制限

股関節開排制限(開排制限と略す)の多くは向き癖の反対側の股関節にみられます(図1)。

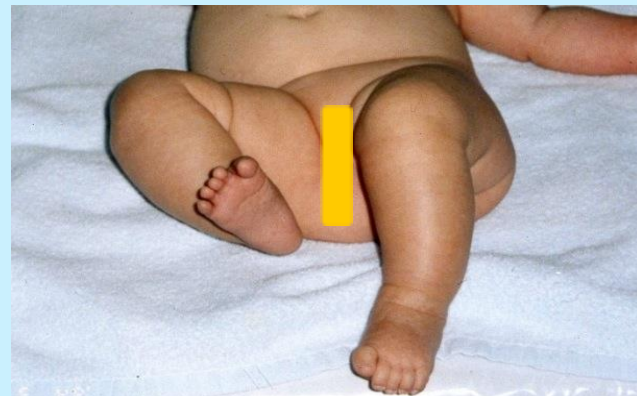これは向き癖により体が顔の向いている方向に捻じれて、
反対側の下肢が立て膝の状態になり開排制限が生じ、
生後1か月の赤ちゃんにもすでにみられます。

開排制限があると下肢の自由な動きが制限され股関節の発育が悪くなります。
多くの赤ちゃんに向き癖はみられますが、開排制限はない赤ちゃんがほとんどです。

図1 向き癖と開排制限



左側を向く癖
生後1か月でも向き癖の反対側の
右開排制限と鼠径部皮膚の発赤がみられる。



右側を向く癖
向き癖の反対側の脚が
立て膝の状態となり、左開排制限がみられる。

股関節開排制限の診かた

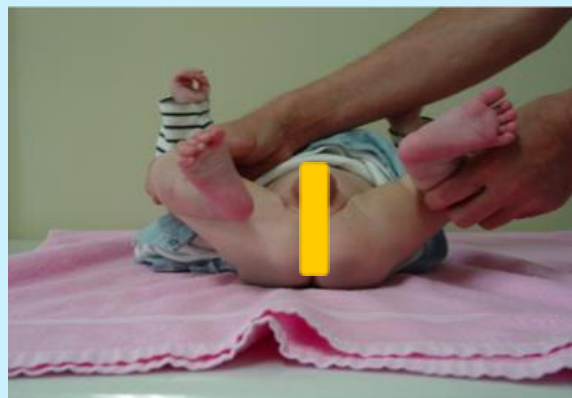赤ちゃんが泣くと力が入って正確な診断ができないため、できるだけ泣かせないように診察することが必要です。

赤ちゃんをあおむけに寝かせて、骨盤を水平にし、股関節と膝関節を90度に屈曲してやさしく開きます。開排制限があれば無理に開かないでください。無理に開くと骨頭に傷害が生じることもあります。

股関節を開いたとき、床からの角度が20度以上ある場合を開排制限陽性と判定します。特に向き癖の反対側股関節の開排制限や開排制限の左右差、家族歴や性別(女兒)、骨盤位分娩の既往に注意します。

男児は女兒と比較して股関節の開きが固いことが多く、男児の両側同程度の軽度開排制限は異常のないこともあります(図2)。ほとんどの股関節脱臼には開排制限がみられますが、開排制限が明らかでない例も稀にみられます。

図2 正常男児の対称性開排制限



男児では股関節脱臼がなくても、両側の股関節開排が制限される例もある



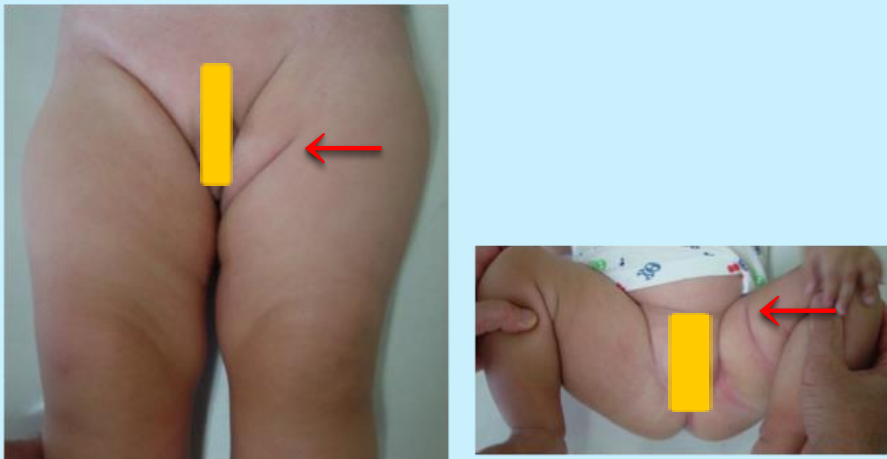1-② 大腿皮膚溝・鼠径皮膚溝非対称

大腿皮膚溝(太もものしわ)非対称の診かた

赤ちゃんをあおむけに寝かせて、
下肢を伸展し大腿皮膚溝の深さ、長さ、位置の非対称をみます。

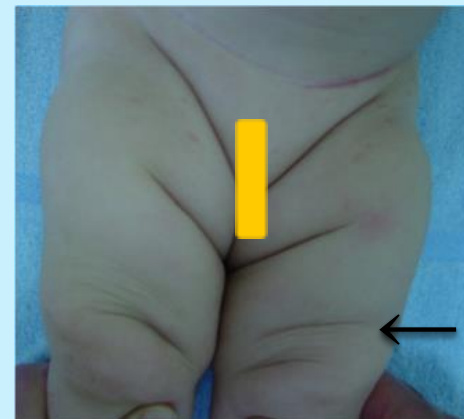
正常でも太もものしわが左右で違うことはよくみられます。
細かなしわの左右差まで非対称と判定すると、
女兒と大腿皮膚溝非対称の2項目が陽性となって
二次検診へ紹介する例が多くなってしまいます。
大腿皮膚溝は深く、大腿内側から後面に達する左右差を陽性としてください(図3)。

図3 大腿皮膚溝非対称



左股関節脱臼
大腿皮膚溝(←)は深く大腿後面まで達する

図4 正常例の大腿皮膚溝



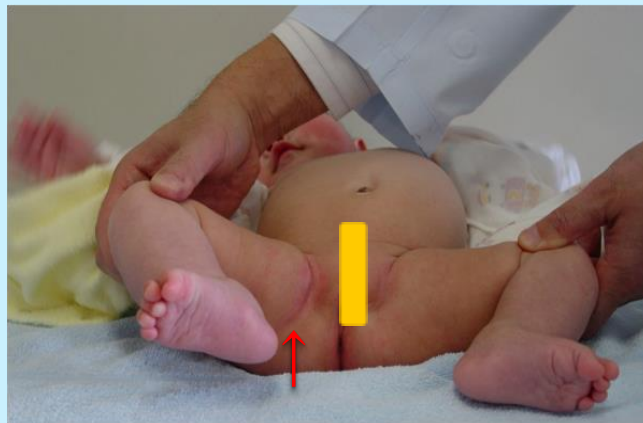浅く、短い皮膚溝(←)は非対称としない

鼠径皮膚溝非対称の診かた

鼠径皮膚溝は開排制限がある側と同側の鼠径皮膚溝が深く、長くなり、開排制限の指標になります。

開排制限を疑った場合は鼠径皮膚溝の左右差を注意してみてください。(図5)

図5 鼠径皮膚溝非対称



右開排制限があり、
鼠径皮膚溝は深く、長い



1-③,④,⑤ 家族歴、女児、骨盤位分娩(帝王切開時の肢位を含む)

先天性股関節脱臼例は女児に多く、男女比は1: 5~9です。
また血縁者に先天性股関節脱臼の既往がある女児は二次検診に紹介する必要があります。

骨盤位分娩は近年、帝王切開による分娩が多くなっていますが、
子宮内で胎児の膝が伸展位となっている率が高く、股関節脱臼になりやすいと言われています。
家族歴、女児、骨盤位分娩の項目は問診の時にチェックできます。



変形性股関節症への進行防止

二次検診への紹介推奨項目によるスクリーニングにより、
股関節脱臼だけでなく、亜脱臼や臼蓋形成不全などの異常も早期に発見される可能性があり、
治療や予防に結び付けることで将来の変形性股関節症への進行防止が期待されます。

二次検診への紹介について

二次検診への紹介はなるべく早いほうが良く、問診や身体所見のみで乳児股関節異常をもれなくスクリーニングすることはできないため、健診医の判断や保護者の精査希望も配慮する必要があります。

「先天性股関節脱臼予防」と 「乳児股関節健診推奨項目と二次検診への紹介」 パンフレット

股関節脱臼は生まれてすぐからのおむつの当て方や抱き方の指導でその多くは予防ができる疾患です。

日本整形外科学会と日本小児整形外科学会が作成した予防パンフレットも是非ご利用ください。

「先天性股関節脱臼予防」パンフレットと「乳児股関節健診推奨項目と二次検診への紹介」は日本小児整形外科学会HP公開資料からどなたでもダウンロード可能です。

<http://www.jpoa.org/>

* 稀に歩行開始後に股関節脱臼が発見される例もあり、1歳以降では跛行や両側の脱臼にみられる腰椎前弯増強(出っ尻)などに注意が必要です。

<是非ご覧ください>

- ・日本小児科学会HP「会員のページの乳幼児健診コンテンツ公開2014,10,3」に「乳児股関節健診の再構築に向けて」が掲載されています。
- ・一般向け予防、早期発見のアニメーション動画。「早期発見、赤ちゃんの病気、股関節脱臼」で検索できます。 <http://shirumirumamoru.info/sickness/video02.html>



平成27年度 日本医療研究開発機構研究費 成育疾患克服等総合研究事業
乳幼児の疾患疫学を踏まえたスクリーニング等の効果的实施に関する研究

研究代表者 東京大学 岡 明

分担研究者 信濃医療福祉センター 朝貝芳美

